

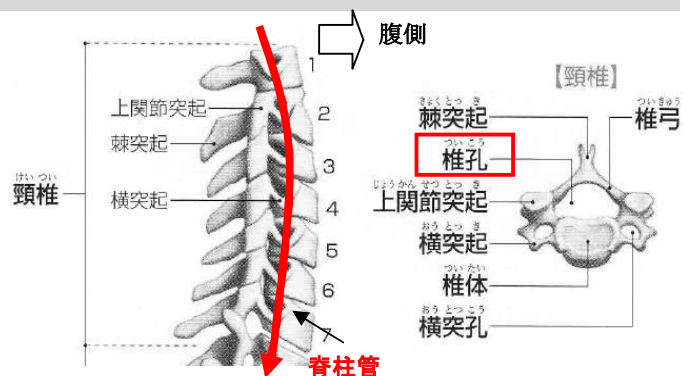
神経障害性疼痛

今回は自分の体験談になってしまいますが・・・今年の1月のある週末、突然、左上腕部に筋肉痛が発生する。前の土日に泊りがけでスキーに行った時の後遺症にしては随分時間が経っているし、腕に出るのもおかしいし等と不思議に思いながら、いずれ治るだろうと放置。ところが、治るどころか痺れる感覚も出てきます。それに減法ひどい痛みも伴い始める。明らかに筋肉痛とは異なると思い、整形外科を受診する。主治医は件のスキーにも一緒に行った先生である。「まさか、あの時の後遺症(スキー初日の悪天候の中、私はひどくばてていた)が今になって出るわけないよね」等と言いながら、レントゲンを撮ると頸椎の下の方の骨と骨の間が若干狭まっている様子が見て取れた。「やっぱり原因があったね。歳をとるに従い、徐々に劣化してきたのかも」と言われてしまう。今回はこの周辺のお話です。

1) 頸椎とは

脊柱（いわゆる背骨）を構成する首の付近の骨で**7個の椎骨**で構成されています（右図）。さらにその下は、胸椎（12個）、腰椎（5個）、仙椎（5個）、尾椎（2～5個）へとつながって行きます。

椎骨には中心に**椎孔**と呼ばれる孔が開いており椎骨が縦に連なると椎孔も連続して**脊柱管**と呼ばれる管が形成されます。



2) 脊髄とは

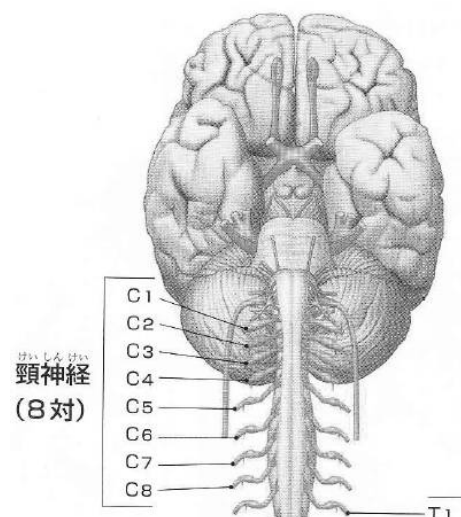
脊髄は脳からつながる**中枢神経**で、**脊柱管の中**を通り、体の下に下りて行きます。脊髄も場所によって名前が付けられており、大脳側から、頸神経（8対）、胸神経（12対）、腰神経（5対）、仙骨神経（5対）、尾骨神経（1対）となっています。今回、取り上げる神経は**頸神経**になります（右図）。

（ ）内の対は次項の脊髄神経に相当します。

3) 脊髄神経とは

脊髄神経とは脊髄につながる神経で、脊髄の前根や後根と呼ばれる部分と結合しています。脊髄神経には知覚神経や運動神経が含まれており、皮膚からの情報を脳に送るための**知覚神経の通り道**であり、脳からの情報を筋肉に伝える**運動神経の通り道**でもあります。

頸神経部分の脊髄神経は**C1～C8**の名前で呼ばれ、対になっています（右図の左右に飛び出している部分）。



4) 椎間孔とは

椎孔とは縦に並ぶと脊髄を入れる脊柱管になる孔でしたが、**椎間孔**とは**椎骨と椎骨との間にできる空間**になります(右図)。脊髄神経は、この椎間孔を通過して脊柱管の外へと出て行きます。

C1～C8の脊髄神経が出て行く椎間孔の場所は決まっております、C1は後頭骨と第1頸椎の間から、C2は第1頸椎と第2頸椎の間からと順番になっています

5) 脊髄神経の先は

C1～C8の脊髄神経の届く先、言い換えれば**神経支配する先は決まっております**、体に等高線を描いたような配置になります。ここでは頸椎のみの神経支配を示すので等高線状のイメージは分かりませんが、**C6の支配領域は上腕部付近から下腕、親指、人差し指**にかけてになっています(下図：見にくいですが白い線で囲まれた部分)。

何故、C6の話になるかという、私の症状が、まさにその部分になるからです。つまり、椎骨の**第5頸椎と第6頸椎**の間が若干狭くなり、主に右側の脊髄神経に触れやすくなり、それが痛みや痺れとなって現われているようなのです。

6) 治療について

薬物療法としては、効く人には効くのでまず試してみまじょうと**メコバラミン錠**(活性型ビタミンB12製剤)。それと名前は忘れましたが、〇〇式の、顎を少し前に出し、ゆっくりと顎を床と平行に後ろに下げる運動の併用。しかし、症状はひどくなるばかりで左下腕から指先にまで痺れが広がってくる。頓用でもらった**ロキソプロフェン錠**も神経障害性疼痛には全く効かない。我慢できない程の痺れ痛み時に服用しても、血中濃度が上がる前に治ったり、ロキソプロフェンの活性代謝物がCmaxになった頃に痛みが一段と強くなったり・・・中々の気まぐれな痛みである。そして、次の処方**プレガバリンカプセル**。さらに〇〇式の運動は中止して、**首の牽引リハビリ(12Kg・12分間)**の併用。これを3週間程度継続している内に、次第に激痛の頻度が少なくなり、今は左人差し指付近に痺れ感だけは相変わらず残ってはいるものの、上腕から下腕にかけての激痛はほとんど治まっている。ただ時々、思い出したように姿勢により痺れるような痛みが走るのは根治にはなっていないためでしょう。

この種の痛みを持っている人は高齢者を中心にして多いのだろうと実感すると共に、痛みは他人には中々理解してもらえないというのも実感した次第です。

7) 不思議な感覚

例えば、手首などの腱鞘炎が原因で知覚神経に触った時などは、末梢の知覚情報が脊髄を通り、大脳皮質に達して、痛みや痺れとして感じるわけですが、今回のように末梢に何ら異常がない状態、つまり知覚神経が関与していなくても、椎間孔で、どの脊髄神経と異常接触があるかで、その支配領域が痺れたとか痛むとかを感じるわけです。

左腕が痺れて痛んでいるのに実際にはその場所には障害が無いという、なんとも不思議な感覚を味わいました(今も継続中ですが)。

(終わり)

